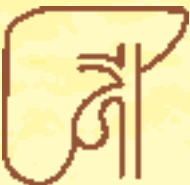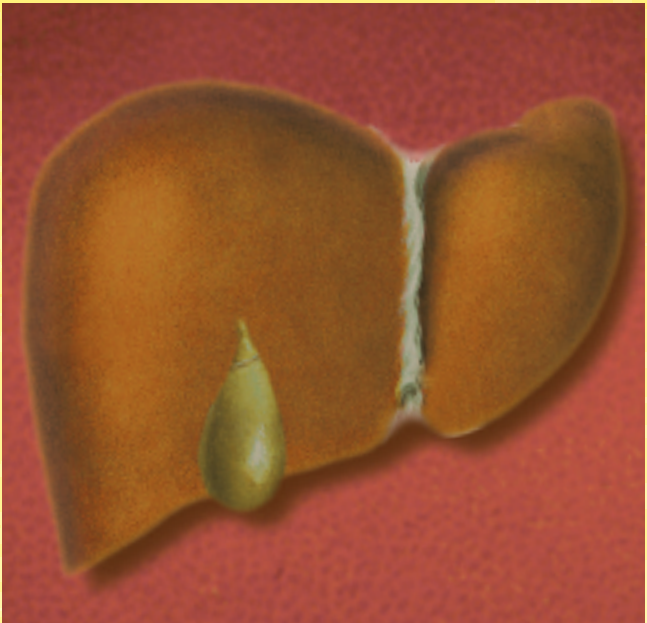


# Primär biliäre Zirrhose (PBC)

# Primär sklerosierende Cholangitis (PSC)



**Aktualisierte  
Auflage 2009**

Herausgeber

FALK FOUNDATION e.V.



Leinenweberstr. 5  
79108 Freiburg  
Germany

Fax: 0761/1514-321

E-Mail: [literaturservice@falkfoundation.de](mailto:literaturservice@falkfoundation.de)  
[www.falkfoundation.de](http://www.falkfoundation.de)

© 2009 Falk Foundation e.V.  
Alle Rechte vorbehalten.

9. aktualisierte Auflage 2009

Primär biliäre  
Zirrhose (PBC)

Primär sklerosierende  
Cholangitis (PSC)

---

Verfasser:  
Prof. Dr. med. U. Leuschner  
Klinikum der Universität  
Theodor-Stern-Kai 7  
60590 Frankfurt am Main

# Inhalt

<b>Primär biliäre Zirrhose (PBC)</b> .....	5
<b>Was ist die primär biliäre Zirrhose?</b> .....	5
Häufigkeit der Krankheit und Krankheitsdauer	
Stadieneinteilung	
<b>Woran erkennt man die primär biliäre Zirrhose?</b> .....	10
<b>Wie diagnostiziert der Arzt die PBC?</b> .....	11
Körperliche Untersuchung	
Laboruntersuchung, Ultraschall	
Gewebeentnahme aus der Leber (Leberbiopsie)	
<b>Wie verläuft die PBC?</b> .....	15
„Rheumatische“ Begleiterscheinungen	
Knochenabbau (Osteoporose)	
Fettstühle, Vitaminmangelzustände	
Hautveränderungen	
Komplikationen der kompletten Zirrhose	
<b>Wie behandelt man eine PBC?</b> .....	19
Medikamentöse Behandlung	
Therapieergebnisse und Nebenwirkungen	
Behandlung von Knochenabbau, Fettstühlen und Vitaminmangelzuständen	
Lebertransplantation	
<b>Ist die primär biliäre Zirrhose mit der chronischen Autoimmunhepatitis verwandt?</b> .....	24
<b>Zusammenfassung</b> .....	25

---

<b>Primär sklerosierende Cholangitis (PSC)</b> .....	26
<b>Was ist die primär sklerosierende Cholangitis?</b> .....	26
Stadieneinteilung	
Unterschiede zwischen PSC und primär biliärer Zirrhose (PBC)	
Krebsrisiko	
<b>Woran erkennt man die primär sklerosierende Cholangitis?</b> .....	29
<b>Wie diagnostiziert der Arzt die PSC?</b> .....	31
Körperliche Untersuchung und Ultraschall	
Laboruntersuchung	
Endoskopisch retrograde Cholangiografie (ERC)	
Gewebeentnahme aus der Leber (Leberbiopsie)	
<b>Wie verläuft die PSC?</b> .....	35
<b>Wie behandelt man eine PSC?</b> .....	37
Medikamentöse Behandlung	
Endoskopische Behandlung	
Lebertransplantation	
Behandlung der begleitenden chronisch entzündlichen Darmkrankheit	
<b>Ist die primär sklerosierende Cholangitis mit der primär biliären Zirrhose oder der chronischen Autoimmunhepatitis verwandt?</b> .....	42
<b>Zusammenfassung</b> .....	43

# Primär biliäre Zirrhose (PBC)

## Was ist die primär biliäre Zirrhose?

Bei der primär biliären Zirrhose (PBC) handelt es sich um eine chronische, fortschreitende Leberkrankheit, die zunächst herdförmig auftritt, d. h. nur in bestimmten Leberregionen, und allmählich die ganze Leber befällt. Sie beginnt an den kleinen Gallengängen, die entzündlich zerstört werden. Das führt zum Rückstau der in den Leberzellen gebildeten Galle und zur Ablagerung toxischer Gallensäuren und anderer schädigender Verbindungen.

Da die Entzündung nicht durch Eiter erzeugende weiße Blutzellen unterhalten wird, spricht man auch von einer *nichteitrig destruierenden (zerstörenden) Gallengangsentzündung*. Den Namen *primär biliäre Zirrhose* hat die Krankheit nur deshalb erhalten, weil sie früher immer erst im Endstadium, also als Zirrhose, entdeckt wurde. Heute ist eine Frühdiagnose möglich. Trotzdem hat man den alten Begriff „primär biliäre Zirrhose“ beibehalten, da er sich in dieser Form eingebürgert hat. Da bei der PBC im Blut bzw. Serum auch bestimmte immunologische Reaktionen anzeigende Eiweißkörper (Immunmarker) und im Lebergewebe entsprechend charakteristische Zellen auftreten (s. u.), spricht man auch von einer Autoimmunkrankheit, also einer Krankheit, bei der körpereigene Zellen die eigene Leber angreifen.

### *Häufigkeit der Krankheit und Krankheitsdauer*

Die primär biliäre Zirrhose befällt in 80–90 % der Fälle Frauen. Männer erkranken nur in 10–20 %. Kinder sind sehr selten befallen, aber häufiger, als noch vor einigen Jahren vermutet.

---

Die Lebenserwartung einer unbehandelten PBC beträgt im Durchschnitt 12, manchmal auch bis zu 20 Jahre. Durch die heute zur Verfügung stehende medikamentöse Therapie kann der Krankheitsverlauf eindeutig verlängert, und durch eine eventuell erforderlich werdende Lebertransplantation kann ein großer Teil aller Patienten geheilt werden.

### *Stadieneinteilung*

Die PBC wird heute in 4 Stadien (Stadium I-IV) unterteilt, wobei nicht bekannt ist, wie lange die einzelnen Stadien dauern.

*Stadium I:* In diesem Stadium sind die entzündlichen Veränderungen auf die Gallengänge (Abb. 1) und das sie umgebende Bindegewebe beschränkt (nicht-eitrige Gallengangszerstörung), wobei es sich bei den Entzündungszellen um sogenannte immunkompetente Zellen handelt, die – wie zuvor erwähnt – die eigene Leber angreifen. Solche Zellen findet man auch bei anderen Immunkrankheiten der Leber, wie zum Beispiel bei der Autoimmunhepatitis.

*Stadium II:* Mikroskopisch sieht man jetzt vermehrt Gallengänge (Gallengangsproliferation). Diese neu gebildeten Gallengänge versuchen die zerstörten Gänge zu ersetzen. Die entzündlichen Veränderungen im umgebenden Bindegewebe sind dicht und können auch auf das benachbarte Lebergewebe übergreifen (Abb. 2).

*Stadium III:* Mehr und mehr Gallengänge sind jetzt zerstört (Verarmung an Gallengängen, Gallengangs-rarefizierung). Das angrenzende Lebergewebe ist zunehmend entzündlich verändert, und als Ausdruck der beginnenden Zirrhose tritt vermehrt Bindegewebe auf (Abb. 3).

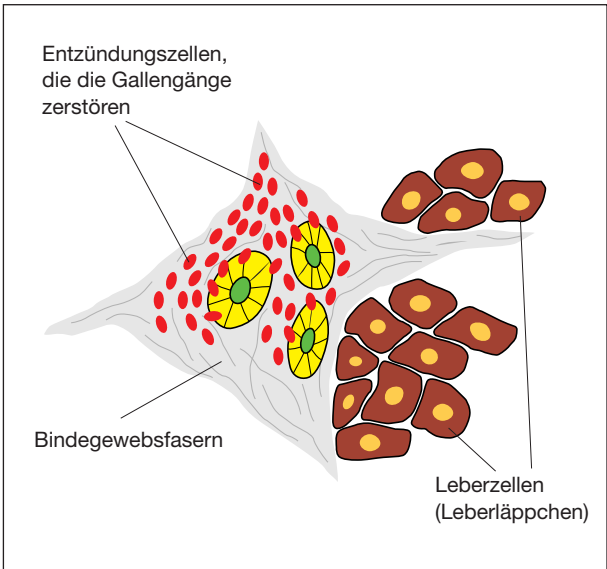


Abbildung 1: PBC: Stadium I

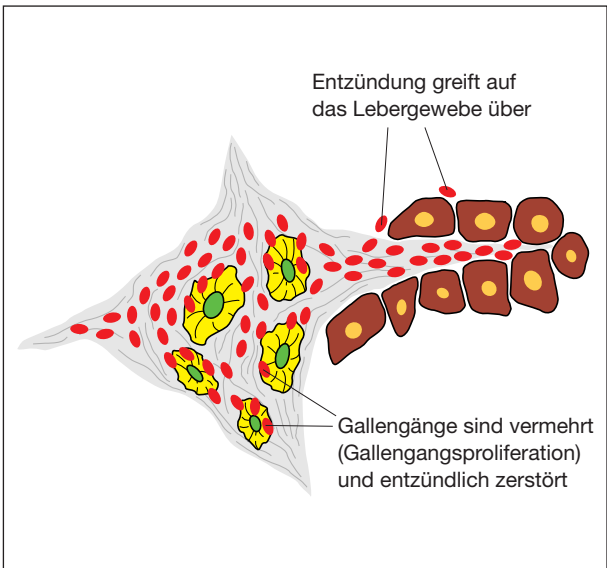


Abbildung 2: PBC: Stadium II

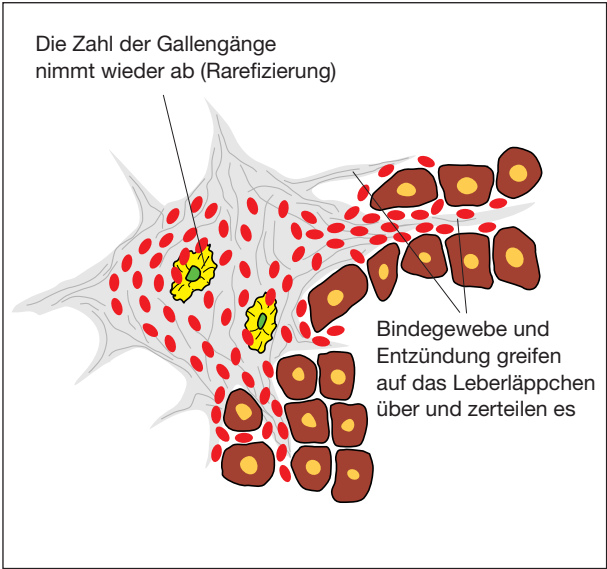


Abbildung 3: PBC: Stadium III

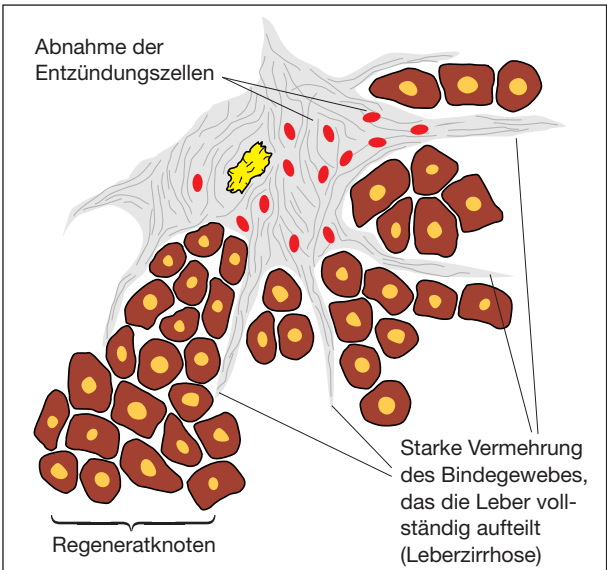


Abbildung 4: PBC: Stadium IV

*Stadium IV:* Das Bindegewebe hat weiter stark zugenommen und zerteilt das Lebergewebe in verschiedenen große Bezirke. Da das Lebergewebe regenerationsfreudig ist, entwickeln sich unterschiedlich große Regeneratknoten (Abb. 4). Dadurch wird die Leberoberfläche höckrig. Die Zahl der Gallengänge hat weiter stark abgenommen, und die Entzündungszellen im umgebenden Bindegewebe werden weniger. Jetzt liegt das Vollbild einer Leberzirrhose (PBC) vor. Da bei der kompletten Zirrhose neben den Gallenwegen auch die Blutgefäße und die Lymphbahnen ihren Verlauf in der Leber verändert haben, kann sich Blut und Lymphe aufstauen; es entwickeln sich Krampfadern in der Speiseröhre, und Lymphe tritt als Bauchwasser (Aszites) in die freie Bauchhöhle über.

---

## Woran erkennt man die primär biliäre Zirrhose?

Als erstes Zeichen einer PBC kann ein geringer, mittelstarker oder auch ausgeprägter Juckreiz (Pruritus) auftreten, der sich überwiegend nachts bemerkbar macht. Befallen sind oft die Arme, der Rücken und die Unterschenkel. Der Juckreiz kann durch Wärme (z. B. im Bett) oder durch trockene Luft (z. B. während der Heizperiode im Winter) verstärkt werden. Auch deutliche Müdigkeit oder ein Leistungsknick können erste Anzeichen der Krankheit sein (Tab. 1). Selten zu Beginn, meistens erst später, können sich gelblich-graue, unter der Haut gelegene Fettablagerungen (sog. Xanthelasmen) in der Nasenregion der Augenlider entwickeln.

Die primär biliäre Zirrhose kann zum ersten Mal auch im Anschluss an eine Schwangerschaft auftreten. In diesen Fällen hat sich in den letzten 3 Schwangerschaftsmonaten ein Gallestau (sog. Schwangerschaftscholestase) entwickelt, der nach der Geburt zunächst wieder verschwindet. Kurze Zeit danach treten aber wieder dieselben Symptome (besonders Juckreiz) auf. Bei diesen nach der Geburt aufgetretenen Erscheinungen handelt es sich dann meist um eine PBC, wie das an den charakteristischen Laborbefunden (s. u.) leicht zu erkennen ist.

Tabelle 1

### **Charakteristika, die auf eine PBC hinweisen**

- Überwiegend Frauen erkranken, selten Männer
- Auftreten nach einer Schwangerschaft
- Juckreiz (Arme, Beine, Rücken)
- Müdigkeit, Abgeschlagenheit, Leistungsknick
- Gelegentlich Fettablagerungen an den Augenlidern

### Wie diagnostiziert der Arzt die PBC?

Die PBC war früher schwer zu diagnostizieren. Da sie damals meist erst im Endstadium entdeckt wurde, erhielt sie den Namen „primär biliäre Zirrhose“. Heute kann die Diagnose jedoch mithilfe einfacher Blutuntersuchungen schon in den Frühstadien (Stadium I, II) gestellt werden, also dann, wenn noch gar keine Zirrhose vorliegt.

#### *Körperliche Untersuchung*

Die körperliche Untersuchung durch den Arzt lässt in den Frühstadien meist keinerlei Veränderungen erkennen. Eine Gelbfärbung der Augen (Sklerenikterus: Erhöhung des Serumbilirubins) oder der Haut findet sich nicht, Leber und Milz sind nicht vergrößert tastbar. Die Ultraschalluntersuchung (Sonografie) ergibt einen Normalbefund oder ein Bild, das auch einer Fettleber entsprechen könnte. Im fortgeschrittenen Stadium kann die Leber vergrößert sein, noch später finden sich die Zeichen der Zirrhose (siehe Tab. 4). Im Ultraschallbild ist die Leberoberfläche dann gewellt oder höckrig, durch Vernarbung schrumpft die Leber, ihre Größe nimmt also wieder ab, und durch den Rückstau von Blut erscheint die Milz vergrößert. Da man die gleichen Veränderungen auch bei Patienten findet, bei denen sich die Zirrhose aus ganz anderen Gründen entwickelt hat, sind sie also nicht ausschließlich typisch für die PBC.

#### *Laboruntersuchung, Ultraschall*

Typisch sind dann aber die Ergebnisse der Blutuntersuchungen: Bei fast 100 % der Patienten sind die sogenannten **antimitochondrialen Antikörper** (AMA) im Blutserum nachweisbar. Bei den AMAs handelt es sich um im Blut zirkulierende Antikörper, die gegen Zellorganellen des Energiestoffwechsels (Mitochon-

---

drien) von Leber- und Gallengangszellen gerichtet sind. Die AMAs sind aber nicht die Ursache der PBC, sie sind auch nicht für den Schweregrad der Krankheit verantwortlich, sie sind aber ein die Diagnose beweisender Befund (Tab. 2). Weiterhin sind im Blut Enzyme erhöht, die auf entzündliche Veränderungen an den Gallenwegen und auf einen Gallestau hinweisen: die alkalische Phosphatase (AP) und die  $\gamma$ -Glutamyltranspeptidase (GGT oder  $\gamma$ -GT). Als Eiweißverbindung steigt bei vielen Patienten charakteristischerweise das Immunglobulin M (IgM) an. Zeigen sich im Blut diese Parameter erhöht, und ergibt eine weitere Kontrolluntersuchung abermals das Vorhandensein von AMAs, so kann die Diagnose der PBC als gesichert angesehen werden, selbst wenn keinerlei Symptome bestehen. Die für die Leber typischen Entzündungsparameter (Glutamat-Pyruvat-Transaminase, GPT; Glutamat-Oxalat-Transaminase, GOT; Glutamatdehydrogenase, GLDH) sind geringgradiger erhöht. Dies beruht darauf, dass nicht die Entzündung im Lebergewebe selbst, sondern die an den Gallengängen im Vordergrund steht.

Tabelle 2

### **Charakteristische Laborbefunde bei PBC**

- Erhöhung der alkalischen Phosphatase (AP) und der  $\gamma$ -Glutamyltranspeptidase (GGT,  $\gamma$ -GT)
- Geringe Erhöhung der Transaminasen GOT und GPT
- (Häufig) deutliche Erhöhung von Immunglobulin M (IgM)
- Nachweis von antimitochondrialen Antikörpern (AMA)

In den fortgeschrittenen Stadien der Krankheit (Stadium III, IV) ändern sich die Laborparameter kaum in ihrer Höhe. Die Laborwerte sagen also nur wenig über das Stadium der Krankheit aus. In den Spätstadien lässt die Leberleistung allmählich nach, was sich im Abfall der Eiweißkonzentration (Albumin) im Blut und der Blutgerinnungsfaktoren ausdrückt. Das Bilirubin (Gallenfarbstoff) steigt dagegen im Blut an, und es entwickelt sich eine Gelbsucht, zunächst nur in den Augen (Sklerenikterus), später auch an der gesamten Haut. Da das Bilirubin nicht mehr richtig über die Galle ausgeschieden wird, erfolgt die Ausscheidung durch den Urin, der sich dunkel verfärbt, und der Stuhl wird heller.

Bei der Ultraschalluntersuchung können jetzt eine unregelmäßig gestaltete Leberoberfläche, eine Störung der Blutversorgung der Leber (Umgehungskreisläufe), Bauchwasser (Aszites) und eine vergrößerte Milz gesehen werden.

Laborkontrollen sollten, abhängig vom Schweregrad der Krankheit, regelmäßig alle 4–12 Wochen durchgeführt werden, Ultraschallkontrollen alle 4–8 Monate.

### *Gewebeentnahme aus der Leber (Leberbiopsie)*

Eine Ultraschall-gesteuerte Gewebeentnahme aus der Leber (Punktion) zur Sicherung der Diagnose wird nur zum Zeitpunkt der Erstdiagnose durchgeführt. Zwar wird heute diskutiert, ob die Leberbiopsie wegen der überzeugenden Labordiagnostik überhaupt noch nötig ist, bedenkt man aber, dass die Krankheit lebenslang behandelt werden muss und dass später evtl. eine Lebertransplantation erforderlich werden könnte, dann ist es gut, wenn man die Diagnose auch feingeweblich (histologisch) abgesichert hat. Im Verlauf der Krankheit sind weitere Gewebeentnahmen nicht mehr nötig, es sei denn,

---

es wird der Verdacht auf ein Leberzellkarzinom geäußert. Zur Gewebeentnahme aus der Leber sollte der Patient für eineinhalb Tage in ein Krankenhaus aufgenommen werden, was das Erkennen der äußerst selten vorkommenden Komplikationen (Blutung, Galleaustritt) erleichtert. Die Leberpunktion kann aber auch ambulant durchgeführt werden, wenn für den Fall einer Komplikation eine rechtzeitige Versorgung gewährleistet ist.

### Wie verläuft die PBC?

#### *Allgemeine Symptome*

In den Frühstadien verläuft die Krankheit meist ohne typische Beschwerden. Der von manchen Patienten beobachtete charakteristische Juckreiz (s. o.) kann schon lange vor der endgültigen Diagnose der PBC, im Frühstadium, aber auch erst in den Endstadien auftreten. Charakteristisch sind Müdigkeit, Abgeschlagenheit und ein Leistungsknick.

#### *„Rheumatische“ Begleiterscheinungen*

Bei manchen Patienten wird die Krankheit von Muskel- und Gelenkbeschwerden begleitet. Man spricht von rheumatischen Begleitkrankheiten. Ebenfalls als rheumatische Begleitkrankheit wird die sogenannte Hashimoto-Thyreoiditis beobachtet. Bei dieser Krankheit bildet der Organismus Antikörper gegen das Schilddrüsengewebe, das sich allmählich zurückbildet. Von einem Sicca-Syndrom spricht man dann, wenn die Absonderung der Sekrete der großen Drüsen (z. B. Tränendrüsen, Mundspeicheldrüsen, Bauchspeicheldrüse, Vaginaldrüsen) nachlässt (Tab. 3).

Tabelle 3

#### **Wichtige Begleiterscheinungen bei PBC**

- Rheumatische Begleiterscheinungen
  - Gelenkbeschwerden
  - Hashimoto-Thyreoiditis
  - Sicca-Syndrom
- Osteoporose (Knochenschwund)
- Vitaminmangel
- Zirrhose-typische Hautveränderungen (siehe Tab. 4)
- Leberzellkarzinom

---

### *Knochenabbau (Osteoporose)*

Frühzeitig entwickelt sich ein Knochenabbau (Osteoporose). Wie es zur Osteoporose bei der PBC kommt, ist unbekannt. Da die PBC überwiegend bei Frauen auftritt, und Frauen auch eine durch die Menopause bedingte Osteoporose entwickeln können, sind beide Formen nicht streng voneinander abgrenzbar. Die Osteoporose kann man röntgenologisch messen (DEXA), gegebenenfalls muss sie medikamentös behandelt werden.

### *Fettstühle, Vitaminmangelzustände*

Das sogenannte Sicca-Syndrom führt zu trockenen Schleimhäuten (z. B. an den Augen) und zu einer Abnahme der Absonderung von Fett-spaltenden Fermenten der Bauchspeicheldrüse. Fett kann im Darm nicht mehr richtig gespalten werden, es geht mit dem Stuhl ab, was man als Fettstühle (Steatorrhö) bezeichnet. Da auch Gallensäuren für die Aufnahme von Fetten und von fettlöslichen Vitaminen (Vitamine A, D, E und K) im Dünndarm benötigt werden, kann es wegen des Gallestaus in der Leber und dem daraus resultierenden Gallensäurenmangel im Darm auch zu Vitaminmangelzuständen kommen. Vitamin-A-Mangel kann die Nachtblindheit fördern, Vitamin-D-Mangel die Entwicklung der Osteoporose unterstützen, und Vitamin-K-Mangel kann zu Blutgerinnungsstörungen führen. Bei den meisten Patienten sind die Vitaminmangelstörungen aber nicht von Bedeutung oder oft nur gering ausgeprägt, sodass die genannten Folgeerscheinungen ausbleiben, und eine Behandlung in der Regel nicht erforderlich ist.

### *Hautveränderungen*

Auf die in den inneren Augenwinkeln auftretenden Fettablagerungen (Xanthelasmen) wurde schon hingewiesen. Kleine Fettgeschwülste (Xanthome) können auch an den Händen, den Füßen oder am Gesäß entstehen. Entwickelt sich die primär biliäre Zirrhose von den Früh- in die Spätstadien, so treten die klassischen Zeichen der Leberzirrhose auf (Tab. 4). An der Haut erscheinen sogenannte Lebersternchen (Spider naevi), das Lippen- und Zungenrot wird deutlicher erkennbar (Lacklippen), und auch die Haut erscheint dünner, was sich besonders im Gesicht und an der Stirn bemerkbar macht (Geldscheinhaut).

Tabelle 4

### **Zeichen einer Leberzirrhose (auch anderer Ursache als PBC und PSC)**

- Leberhautzeichen
  - Lebersternchen (Spider naevi, erweiterte Blutgefäße)
  - Lacklippen (Rückbildung der Lippenschleimhaut, Rotfärbung der Lippen)
  - Rote Zunge (Rückbildung des Zungenepithels)
  - Geldscheinhaut (Ernährungsstörung und Rückbildung der Haut)
- Bauchwasser (Aszites)
- Unterschenkelödeme (geschwollene Unterschenkel)
- Blaue Flecken in der Haut nach Bagatellverletzungen (Blutungsneigung)
- Haarverlust an Brust und Bauch bei Männern
- Vom Patienten nicht bemerkt:
  - Krampfadern in der Speiseröhre (Ösophagusvarizen)
  - Störung der Hirnfunktion (hepatische Enzephalopathie)

---

### *Komplikationen der kompletten Zirrhose*

Ist die Leber weitgehend oder komplett zu Narbengewebe umgebaut, dann wird sie von weniger Blut durchströmt, dieses umgeht die Leber und es entwickeln sich sog. Umgehungskreisläufe. Hierzu gehören auch Krampfaderen in der Speiseröhre (Ösophagusvarizen), die platzen können und aus denen es dann bluten kann. Wasseransammlungen im Bauch (Aszites) und eine Störung der Hirnfunktion (hepatische Enzephalopathie) können das Krankheitsbild weiter komplizieren. Im Endstadium der Krankheit kann sich bei etwa 3% der Patienten ein Leberzellkarzinom entwickeln.

### Wie behandelt man eine PBC?

Bis zum Jahr 1985 galt die primär biliäre Zirrhose als eine unbehandelbare Krankheit. Jetzt kann sie sowohl medikamentös als auch durch Lebertransplantation behandelt werden.

#### *Medikamentöse Behandlung*

Die medikamentöse Behandlung beginnt sofort nach Diagnosestellung, also so früh wie möglich. Sie ist unabhängig vom Krankheitsstadium. Die Behandlung besteht in der Einnahme der Gallensäure Ursodeoxycholsäure (UDC), die beim Menschen in der Galle üblicherweise nur in geringer Konzentration vorkommt. Die Dosis von UDC beträgt 13–15 mg/kg Körpergewicht täglich. Sie kann in 2–3 Dosen über den Tag verteilt oder in einer Einzeldosis eingenommen werden. Die Behandlung darf nicht unterbrochen werden. Therapieunterbrechung führt zu einem Wiederanstieg (Verschlechterung) der Laborwerte (Tab. 5). Neueste Untersuchungen haben gezeigt, dass für manche Patienten die Kombination von UDC mit einem Cortison-Präparat (Prednison, Budesonid) oder auch zunächst mit dem immunsuppressiven

Tabelle 5

#### **Medikamentöse Therapie der PBC**

- Ursodeoxycholsäure (UDC): 13–15 mg/kg Körpergewicht täglich
- Therapiebeginn: sofort nach Diagnosestellung
- Therapiedauer: lebenslang oder bis zur Lebertransplantation
- Bei nicht ausreichendem Ansprechen von UDC: Kombinationstherapie mit Cortison, Budesonid oder Azathioprin versuchen (wird zzt. noch in Studien überprüft)

---

Medikament Azathioprin, eine bessere Wirkung hat als UDC allein. Weitere Ergebnisse sind abzuwarten, ob diese Kombinationen zur Standardtherapie werden. Bei Patienten, die schlecht auf die alleinige UDC-Therapie ansprechen, sollte aber schon heute eine der Kombinationsbehandlungen versucht werden. Das gilt aber nur für Patienten mit den Frühstadien I oder II der PBC.

### *Therapieergebnisse und Nebenwirkungen*

Selten kann Ursodeoxycholsäure zu Durchfällen führen, in der Regel kann das Medikament aber ohne jegliche Nebenwirkungen eingenommen werden. Viele Patienten wurden schon über einen Zeitraum von 12–22 Jahren behandelt, ohne dass die Behandlung wegen Nebenwirkungen unterbrochen oder sogar beendet werden musste.

Unter der Behandlung fallen im ersten Halbjahr die Leberenzyme  $\gamma$ -GT und GLDH um etwa 80 % ab, später bessern sich die AP und das IgM um 30–60 % und schließlich auch die Entzündungsparameter GOT und GPT. Nur die Konzentrationen der AMAs bleiben unverändert. Bei 30 % der Patienten mit relativ niedrigen Ausgangswerten normalisieren sich die Werte nach 3- bis 5-jähriger Therapie völlig, bei den restlichen 70 % verbessern sie sich zwar stark, werden aber nicht ganz normal.

Wie sich gezeigt hat, verbessert die UDC-Therapie aber nicht nur die Laborwerte, sondern auch den feingeweblichen (histologischen) Leberbefund. Sie verzögert die Entwicklung von Krampfadern in der Speiseröhre, verschiebt die Lebertransplantation und wirkt lebensverlängernd.

Umstritten ist die Wirkung von UDC auf die Symptome, d. h. auf die Müdigkeit und den gelegentlich unerträglichen Juckreiz (Tab. 6). Die Behandlung dieser beiden Symptome kann sich als besonders schwierig herausstellen. Sie erfordert von Arzt und Patient viel Geduld und Ausdauer. Wahrscheinlich ist es aber so, dass Patienten mit geringem Gallestau (geringgradig erhöhte AP, GGT, und Bilirubin normal) häufiger beschwerdefrei werden als Patienten mit hohen Werten.

### *Behandlung von Knochenabbau, Fettstühlen und Vitaminmangelzuständen*

Der die Krankheit schon frühzeitig begleitende Knochenabbau (Osteoporose) kann heute sehr gut mit Bisphosphonaten behandelt werden. Bisphosphonate haben bei Frauen mit Osteoporose des Klimakteriums zu einem Rückgang des Knochensubstanzverlustes und sogar wieder zum Knochenaufbau geführt. Für Patienten mit PBC ist dieser Effekt zwar noch nicht ganz erwiesen, aber doch sehr wahrscheinlich. Deswegen werden Bisphosphonate jetzt auch bei der PBC eingesetzt. Die Behandlung mit Vitamin D und Calcium-Präparaten ist ebenfalls erfolgreich. Auf alle Fälle sollte der PBC-Patient eine regelrechte, gemischte mitteleuropäische Kost zu sich nehmen und sich regelmäßig im Freien körperlich belasten, was der Osteoporose vorbeugt (Tab. 7).

Tabelle 6

#### **Behandlung des Juckreizes (Pruritus)**

- Ursodeoxycholsäure (UDC)
- Colestyramin oder
- Colestipol oder
- Opiatantagonisten oder
- Kombination aller Behandlungsversuche

---

Tabelle 7

### **Behandlung der Osteoporose bei PBC**

- Körperliche Aktivität im Freien
- Vollwertige Ernährung
- Bisphosphonate und Calcium, Vitamin D
- Östrogene (bei Frauen)

Auch weibliche Hormone (Östrogene) verhindern die Osteoporose in größerem Umfang. Da Östrogene andererseits aber auch den Gallestau fördern können, ist ihr Einsatz bei der PBC noch umstritten.

Die seltener auftretenden Fettstühle bekämpft man durch eine Verminderung des Fettgehalts in der Nahrung auf täglich 40–50 g. Reicht das nicht aus, so gibt man enzymhaltige Medikamente dazu, und reicht auch das nicht, so bereitet man sich die Mahlzeiten mit speziellen, im Darm leicht aufnehmbaren Fetten (z. B. Ceres-Margarine) zu. Bei diesen Fetten handelt es sich um Fette, die nicht durch Bauchspeicheldrüsenenzyme gespalten werden müssen, bevor sie vom Dünndarm aufgenommen werden können.

Sollten Vitaminmangelzustände bestehen, so war bisher die regelmäßige Injektionsbehandlung mit den fettlöslichen Vitaminen A, D, E und K zu empfehlen. Da oral verabreichte Vitaminpräparate mit den Fettstühlen verloren gehen, ist eine Tablettentherapie nicht zu empfehlen.

### *Lebertransplantation*

Schreitet die Krankheit fort, und lässt sich die Leberfunktion nicht mehr aufrechterhalten, haben sich schwere Komplikationen entwickelt oder liegt ein unstillbarer Juckreiz vor, so stellt die Lebertransplantation die sinnvollste Maßnahme dar. Die Lebertrans-

plantation ist zwar eine der größten Operationen in der Medizin, doch sind die Operationsverfahren heute ausgereift und sehr erfolgreich. An die Lebertransplantation schließt sich eine Nachbehandlung an, die das Ziel hat, dauerhaft eine Abstoßung der übertragenen Leber zu verhindern. Diese Behandlung wird mit sogenannten Immunsuppressiva durchgeführt (Tab. 8), von vielen Ärzten wird auch die Kombination dieser Medikamente mit Ursodeoxycholsäure empfohlen.

Nach der Transplantation kann bei einem kleinen Teil der Patienten die PBC auch in der transplantierten Leber wiederauftreten, oder es entwickelt sich ein anders gearteter Leberschaden (z. B. Abstoßung, Veränderungen an den Galle- oder Blutgefäßen). In diesen Fällen wird zunächst so lange wie möglich medikamentös weiterbehandelt, allerdings kann auch eine zweite Transplantation erforderlich werden.

Tabelle 8

### **Immunsuppressive Therapiemöglichkeiten nach Lebertransplantation**

- Cortison-Präparate (z. B. Prednisolon oder Prednison)
- Ciclosporin A
- Tacrolimus
- Azathioprin
- Mycophenolat Mofetil
- Kombination der genannten Medikamenten

---

## **Ist die primär biliäre Zirrhose mit der chronischen Autoimmunhepatitis verwandt?**

Tatsächlich finden sich bei einem kleinen Prozentsatz der Patienten mit primär biliärer Zirrhose sowohl bei den Laborergebnissen als auch bei der mikroskopischen Untersuchung des Lebergewebes Veränderungen, die genauso gut an eine chronische Autoimmunhepatitis wie an eine primär biliäre Zirrhose denken lassen. Auch wurden Patienten beschrieben, die zunächst an einer PBC litten, bei denen es dann zum Aufflackern des entzündlichen Geschehens in der Leber kam, und bei denen anschließend neben der PBC die Zeichen der chronischen Autoimmunhepatitis bestanden. Treten solche gemischten Krankheitsbilder auf, so spricht man vom Überlappungssyndrom (Overlap-Syndrom).

Für die wenigen Patienten mit dem sogenannten Overlap-Syndrom zeichnet sich ab, dass ihnen eventuell mit einer Kombinationsbehandlung von Ursodeoxycholsäure (13–15 mg/kg Körpergewicht täglich) und einem Cortison-Präparat in niedriger Dosierung, evtl. in Verbindung mit dem Immunsuppressivum Azathioprin geholfen werden kann.

### Zusammenfassung

- Die primär biliäre Zirrhose ist eine chronische entzündliche Autoimmunkrankheit der Leber.
- Sie beginnt an den kleinen Gallengängen und kann auf das Lebergewebe übergreifen und allmählich zur Leberzirrhose führen.
- Die durchschnittliche Lebenserwartung beträgt unbehandelt etwa 12–20 Jahre.
- Aufgrund einer Verbesserung der Labordiagnostik kann die Krankheit heute im Frühstadium entdeckt werden.
- Die medikamentöse Therapie besteht in der Verabreichung von Ursodeoxycholsäure, sie beginnt unmittelbar nach Diagnosestellung und dauert lebenslang.
- Ursodeoxycholsäure verbessert die Laborwerte, den feingeweblichen Leberbefund, verschiebt den Zeitpunkt der Lebertransplantation und wirkt lebensverlängernd.
- Die Lebertransplantation erfolgt, wenn die medikamentöse Therapie nicht mehr erfolgreich ist.
- Die Ergebnisse der Lebertransplantation sind sehr gut und werden ständig verbessert.

---

# Primär sklerosierende Cholangitis (PSC)

## Was ist die primär sklerosierende Cholangitis?

Bei der primär sklerosierenden Cholangitis (PSC) handelt es sich um eine chronische Leberkrankheit, bei der sich im Rahmen einer Entzündung um die kleinen Gallengänge herum zwiebelschalenartig angeordnet Bindegewebestränge entwickeln. Nimmt der Bindegewebegehalt allmählich zu, so werden die Gallengänge verschlossen, und es kommt zum Gallenstau. Ist er ausgeprägt, dann macht er sich durch Gelbsucht (Ikterus) bemerkbar. Die entzündlichen Veränderungen greifen später auf das Lebergewebe über, das Endstadium der Krankheit ist die Leberzirrhose. Die PSC ist eine Autoimmunkrankheit, obgleich bei ihr keine spezifischen Immunmarker im Blutserum zu finden sind, wohl aber Zellen, die in der Lage sind, körpereigenes Gewebe wie die Gallengänge oder das Lebergewebe anzugreifen (immunkompetente Zellen). Angaben über die Häufigkeit der PSC sind unsicher, sie wird aber immer häufiger diagnostiziert.

### *Stadieneinteilung*

Die PSC wird in 4 Stadien (Stadium I–IV) eingeteilt (Tab. 9).

### *Unterschiede zwischen PSC und primär biliärer Zirrhose (PBC)*

Die primär sklerosierende Cholangitis unterscheidet sich trotz oberflächlicher Ähnlichkeiten nicht nur in den genannten feingeweblich-mikroskopischen Veränderungen, sondern noch in anderen Aspekten

Tabelle 9

### Stadieneinteilung der PSC

Stadium I	Entzündung, Bindegewebevermehrung um die kleinen Gallengänge
Stadium II	Entzündung greift auf Lebergewebe über, weitere Vernarbung
Stadium III	Stärkere Narbenbildung
Stadium IV	Biliäre Leberzirrhose

deutlich von der PBC: Die Gallengangsveränderungen können bei der PSC nämlich sowohl an den Lebergallengängen als auch außerhalb der Leber am großen abführenden Gallengang zwischen Leberunterseite und der Einmündung in den Darm vorkommen, oder in- und außerhalb der Leber gleichzeitig auftreten. Die Gallenblase wird dabei allerdings selten befallen.

Ein weiterer deutlicher Unterschied zur PBC besteht darin, dass die PSC in 80–90 % der Fälle von einer chronisch entzündlichen, mit Schleimhautgeschwüren einhergehenden Darmkrankheit begleitet wird. In 10–15 % der Fälle handelt es sich um einen sogenannten Morbus Crohn, in 80–85 % der Fälle um eine Colitis ulcerosa.

Ein weiterer wichtiger Unterschied zur PBC besteht darin, dass die PSC auch Kinder und Jugendliche befallen kann, während die PBC fast ausschließlich im Erwachsenenalter auftritt, und dass die PSC zu 80 % Männer, und nicht wie die PBC zu 90 % Frauen, betrifft (Tab. 10). Und schließlich kann es bei der PSC zur Entwicklung verschiedener Karzinome kommen, wohingegen bei der PBC nur der Leberzellkrebs bekannt ist.

Tabelle 10

### **Unterschiede zwischen PBC und PSC**

- PSC: Gallengangsveränderungen innerhalb und außerhalb der Leber
- PSC: Kein Nachweis von antimitochondrialen Antikörpern (AMA)
- PSC: in 80–90 % begleitet von einer chronisch entzündlichen Darmkrankheit
- PSC: befällt überwiegend Männer
- PSC: auch Kinder und Jugendliche können erkranken
- PSC: entwickelt verschiedene Krebskrankheiten

### *Krebsrisiko*

Bei Patienten mit PSC besteht das Risiko Krebs zu entwickeln, weswegen sie sich regelmäßig kontrollieren lassen müssen. Bei etwa 10 % kann sich ein Gallengangskarzinom entwickeln, das bei 30 % dieser Patienten relativ frühzeitig auftritt und im weiteren Verlauf der Krankheit seltener wird. Das Risiko ein Dickdarmkarzinom zu entwickeln ist bei begleitender Colitis ulcerosa signifikant häufiger als bei Colitis ulcerosa ohne PSC. Daher sollten in regelmäßigen Abständen Darmspiegelungen (Koloskopien) durchgeführt werden. Das Risiko ein Pankreaskarzinom (Bauchspeicheldrüsenkrebs) zu entwickeln soll nach neuesten Untersuchungen 14-mal größer sein als in der Normalbevölkerung, sodass auch regelmäßig Ultraschalluntersuchungen durchgeführt werden müssen. Und schließlich soll es auch häufiger zur Entwicklung von Gallenblasenkrebs kommen, besonders, wenn sich sonografisch Gallenblasenpolypen nachweisen lassen.

### Woran erkennt man die primär sklerosierende Cholangitis?

Der Krankheitsverlauf der PSC ist meist schwerer und wechselvoller als der der PBC. Allgemeines Krankheitsgefühl, Leistungsknick und Müdigkeit sind erste Symptome. Juckreiz (Pruritus) ist häufig. Fieberhafte Temperaturen weisen auf eine zusätzliche bakterielle Entzündung der Gallengänge hin. Eine vorübergehende oder länger anhaltende Gelbfärbung der Augen (Sklerenikterus), gelegentlich auch mal ein leichter Hautikterus, kann bei Gallengangsverschluss auftreten (Tab. 11). Solche Verschlüsse entstehen durch die Entzündung, narbige Einengungen, aber auch durch Galleschlamm oder kleine Gallengangssteine, die sich in den hochgradig veränderten Gallenwegen entwickeln können.

Liegt außerdem eine der genannten chronisch entzündlichen Darmkrankheiten vor (Colitis ulcerosa, Morbus Crohn), so können wechselnd starke Bauchschmerzen, blutige oder schleimige Durchfälle und

Tabelle 11

#### **Symptome und Befunde bei PSC**

- Müdigkeit, Erschöpfung, Leistungsknick
- Deutliches Krankheitsgefühl
- Subfebrile oder febrile Temperatur
- Juckreiz (Pruritus)
- Wiederkehrende Gelbsucht (Ikterus)
- Gelenkbeschwerden
- Gewichtsverlust
- Oberbauchbeschwerden\*)
- Weicher Stuhl, blutige, schleimige Durchfälle\*)

---

\*) bei gleichzeitiger Colitis ulcerosa oder bei Morbus Crohn

---

Körpergewichtsverlust auftreten. Die die PSC begleitenden Darmkrankheiten können aber auch nur geringfügig ausgeprägt sein und werden vom Patienten erst dann bemerkt, wenn er vom Arzt danach gefragt wird. Umgekehrt ist es möglich, dass ein Patient an einer chronisch entzündlichen Darmkrankheit leidet, und die PSC unbemerkt bleibt.

Auch kann es zu rheumatischen Veränderungen an den Gelenken und anderen Begleiterscheinungen (siehe Tab. 3) kommen. In einer späteren Phase der Krankheit entwickeln sich die Symptome der Leberzirrhose (siehe Tab. 4).

## Wie diagnostiziert der Arzt die PSC?

### *Körperliche Untersuchung und Ultraschall*

In den Frühstadien der Krankheit ergibt die körperliche Untersuchung oft keinerlei Hinweise auf die Grundkrankheit. Die Leber kann leicht vergrößert oder auch normal groß sein. Im Spätstadium finden sich die Charakteristika der Leberzirrhose (siehe PBC, Tab. 4). Besteht gleichzeitig eine der beiden chronisch entzündlichen Darmkrankheiten, so kann es zu Druckschmerz im Bauchraum kommen. Man tastet verklebte oder verbackene Darmschlingen, oder man hört Gluckern und Rumoren im gesamten Bauchraum.

In der Ultraschalluntersuchung findet man im Lebergewebe selbst nur uncharakteristische Veränderungen, doch lassen sich bei den weiter fortgeschrittenen Stadien Gallengangserweiterungen und Ausstülpungen erkennen. Im Endstadium findet sich das Bild der kompletten Zirrhose mit höckeriger Oberfläche, Leberschrumpfung und Milzvergrößerung.

### *Laboruntersuchung*

Bei der PSC sind besonders die den Gallestau (Cholestase) anzeigenden Enzyme, die alkalische Phosphatase (AP) und die  $\gamma$ -Glutamyltranspeptidase (GGT oder  $\gamma$ -GT) im Blut erhöht, die Transaminasen (Glutamat-Pyruvat-Transaminase, GPT; Glutamat-Oxalat-Transaminase, GOT) weniger stark. Die Konzentration des Gallenfarbstoffs Bilirubin im Blut ist vom Krankheitsstadium und den begleitenden Komplikationen (z. B. Gallensteine) abhängig. Im Gegensatz zur primär biliären Zirrhose (PBC), der anderen wichtigen, mit Gallestau einhergehenden Leberkrankheit, lassen sich die sogenannten **antimitochondrialen Antikörper** (AMA, sie charakterisieren die PBC) nicht nachwei-

---

sen (bei der PSC gibt es überhaupt keine charakteristischen Antikörper). Weiterhin können die Blutsenkungsgeschwindigkeit erhöht und die Zahl der weißen Blutkörperchen vermehrt sein. Im fortgeschrittenen Stadium der Krankheit kommt es wie bei jeder Zirrhose zu einer Verminderung der Blutplättchen, die in der vergrößerten Milz vermehrt festgehalten und abgebaut werden. Das Bilirubin steigt an, und die Eiweißsynthese in der Leber sowie die Bildung von Blutgerinnungsfaktoren verschlechtern sich (siehe PBC).

### *Endoskopisch retrograde Cholangiografie (ERC)*

Die entscheidende diagnostische Maßnahme besteht in der Röntgendarstellung des außer- und innerhalb der Leber gelegenen Gallenwegssystems (**e**ndoskopisch **r**etrograde **C**holangiografie, ERC). Dabei wird wie bei der Magenspiegelung ein Endoskop durch den Mund bis in den Dünndarm eingeführt. Durch das Endoskop wird dann das Röntgenkontrastmittel direkt in den Gallengang eingespritzt. So erkennt man schon in den Frühphasen der Krankheit die typischen Aussackungen und Abbrüche der außerhalb und innerhalb der Leber gelegenen Gallengänge. Diese Veränderungen sind so typisch, dass man von einer Blickdiagnose spricht, da ein einziger Blick auf das Röntgenbild zur richtigen Diagnose führt. Abzugrenzen ist dieser Befund nur noch von einer AIDS-Entzündung der Gallenwege, von Veränderungen nach Lebertransplantation und von Veränderungen nach örtlicher Anwendung von Antikrebsmitteln (Tab. 12). Da diese Diagnosen schon durch Befragung leicht auszuschließen sind, stellt die ERC die geeignetste Maßnahme in der Diagnostik der primär sklerosierenden Cholangitis dar.

Tabelle 12

**Erkrankungen mit ähnlichem endoskopischen (ERC) Befund in den Gallengängen wie bei der primär sklerosierenden Cholangitis (PSC), die von der PSC abgegrenzt werden müssen. Weitere Differenzialdiagnosen der PSC**

- AIDS-Cholangitis
- Gallengangsentzündung bei örtlicher Verwendung von Antikrebsmitteln (Zytostatika)
- Durchblutungsstörung im Bereich des Gallengangs nach Lebertransplantation

---

Vom ERC-Befund, dem klinischen Bild und von den Laborwerten her sind weiterhin abzugrenzen:

- Primär biliäre Zirrhose (ERC normal)
- Bakteriell bedingte Gallengangsentzündung (ERC, Labor ähnlich)
- Durch Parasiten bedingte Gallengangsentzündung (ERC, Labor ähnlich)

Die Gallenwege der PSC lassen sich auch mithilfe der Magnetresonanz-Cholangiografie (MRC) darstellen. Dabei braucht der Patient keinen „Schlauch zu Schlucken“, doch sind die gewonnenen Bilder zzt. noch schlechter als die der ERC, und außerdem kann man mit dem Röntgenverfahren der MRC keine instrumentellen Eingriffe an den Gallenwegen (z. B. Dilatation von Strikturen) durchführen. Bei 10–15 % der Patienten kann mittels MRC die PSC-Diagnose nicht gestellt werden, sehr wohl aber mithilfe der ERC.

---

### *Gewebeentnahme aus der Leber (Leberbiopsie)*

Eine feingeweblich-mikroskopische Sicherung der Krankheit ist eigentlich nicht erforderlich. Wegen einer lebenslänglichen medikamentösen Therapie und einer eventuell notwendig werdenden Lebertransplantation ist die mikroskopische Untermauerung der Diagnose aber wünschenswert. Die Gewebeentnahme erfolgt ultraschallgesteuert mit einer dünnen Nadel in örtlicher Betäubung.

### Wie verläuft die PSC?

Die PSC ist seltener als die PBC, untersucht man aber alle Patienten mit chronisch entzündlicher Darmkrankheit, findet man sie häufiger.

Die Krankheit verläuft chronisch in zahlreichen Schüben und geht in 15–20 Jahren in die Leberzirrhose über. Sie kann anfangs über lange Zeit, sogar über einige Jahre, unbemerkt bleiben. Sind aber die den Gallestau anzeigenden Blutwerte (AP, GGT) erhöht, bestehen unklare Oberbauchbeschwerden und Stuhlunregelmäßigkeiten, so muss der Verdacht auf eine PSC mit begleitender chronischer Darmkrankheit geäußert werden (Tab. 13).

Bei der PSC kann sich in seltenen Fällen (etwa 8–10 % der Erkrankten) ein Gallengangskarzinom entwickeln. Die Diagnose des Gallengangskarzinoms ist nicht einfach. Bei Verdacht muss versucht werden, es mit den verschiedensten Untersuchungsmethoden auszuschließen. Hierzu gehören Blutuntersuchungen, die

Tabelle 13

#### **Krankheitsbild der PSC bei Colitis ulcerosa oder Morbus Crohn**

- Bauchschmerzen
- Breiige, wässrige z. T. blutige Durchfälle:  
3–10-mal täglich und häufiger
- Körpergewichtsverlust
- Bindehautentzündung an den Augen
- Gelenkbeschwerden
- Offene Stellen um den Darmausgang (Fisteln)
- Teigige, rote Schwellungen an den Beinen (Erythema nodosum)
- Weiter siehe Tab. 11

---

schon erwähnte ERC, eine Gewebeentnahme aus dem Gallengang durch das Endoskop und ein Bürstenabstrich aus der verdächtigen Region. Über das Krebsrisiko wurde schon weiter oben berichtet.

### Wie behandelt man eine PSC?

#### *Medikamentöse Behandlung*

Zurzeit ist in Deutschland keine einzige medikamentöse Therapie zur Behandlung der PSC zugelassen.

Kleinere Pilotstudien vergangener Jahre, die mit der niedrigen Ursodeoxycholsäure (UDC)-Dosis von 10–15 mg/kg Körpergewicht durchgeführt wurden, haben zwar gezeigt, dass UDC entscheidende Laborwerte unter der Behandlung verbesserte, dass sie aber keinen Einfluss auf die Leberhistologie und auf die Lebenserwartung hatte. Neuere Untersuchungen mit einer hohen Gallensäurendosis führten gegenüber einer mit Placebo behandelten Gruppe sogar zu negativen Effekten, weswegen die „Europäische Vereinigung zum Studium der Leber“ (EASL) heute empfiehlt, UDC „wegen der beschränkten Datenlage“ noch nicht generell für die Therapie der PSC zu empfehlen. Im Gegensatz zur PBC haben sich auch Kombinationsbehandlungen, z. B. UDC und Prednison oder UDC und Azathioprin, nicht bewährt oder sind noch nicht ausreichend getestet worden. Einzelheiten über die Behandlung der Symptome und Begleiterscheinungen sind den Tabellen 6 und 7 zu entnehmen, wobei UDC nicht verwendet werden sollte. Die Behandlung der PSC hat weder einen positiven noch einen negativen Einfluss auf die begleitende Darmkrankheit und umgekehrt.

#### *Endoskopische Behandlung*

Da es derzeit keine medikamentöse Therapie gibt, die entzündlich verengte Gallengänge wieder eröffnet, ist für diese Fälle die endoskopische Erweiterung durch die Ballondilatation zu empfehlen. Bei der endoskopischen Ballondilatation wird wie bei einer Magenspiegelung (Gastroskopie) ein Endoskop durch den

Mund bis vor die Gallengangsmündung im Darm vorgeschoben, von dort aus wird ein schmaler Katheter in den Gallengang eingeführt, und der am Ende des Katheters befindliche Ballon wird durch Flüssigkeits-einspritzung aufgedehnt (Abb. 5). Dadurch werden die Gallengänge erweitert und die Einengungen aufgesprengt und durchgängig gemacht. Kombinierte man die Ballondilatation mit einer UDC-Therapie, so

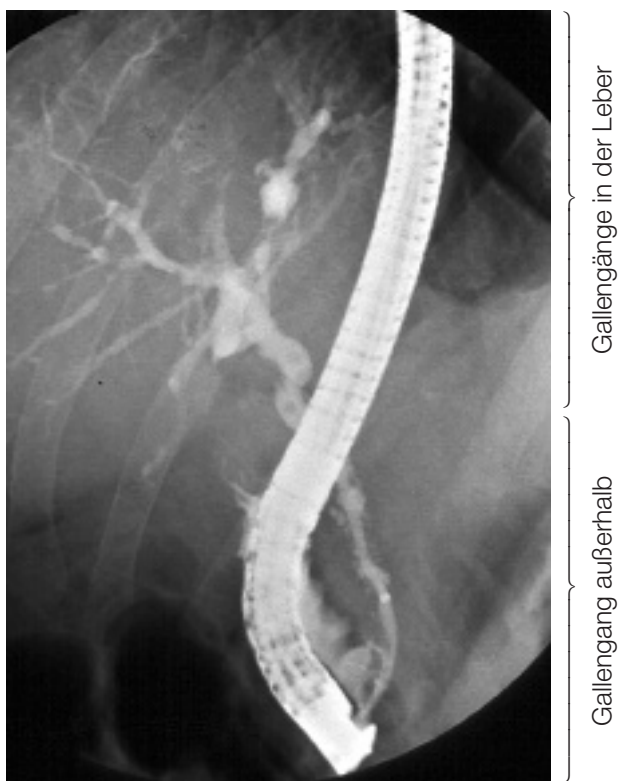

Abbildung 5: Typisches Bild bei PSC mit deutlichen Veränderungen der in- und außerhalb der Leber verlaufenden Gallengänge. Durch das Endoskop ist der Katheter eingeführt, der Ballon aber noch nicht aufgedehnt.

kam es gelegentlich zu einer Verbesserung des Allgemeinzustandes, der Laborwerte und auch der Lebenserwartung, doch sind auch diese Daten noch durch weitere Untersuchungen abzusichern, ehe man die Kombinationstherapie generell empfehlen kann.

### *Lebertransplantation*

Lässt sich die Krankheit nach oft vielen Jahren medikamentös-endoskopischer Therapie nicht mehr erfolgreich behandeln, folgt die Lebertransplantation als Therapieoption. Die Nachbehandlung mit sogenannten Immunsuppressiva nach einer Transplantation erfolgt wie in Tabelle 14 wiedergegeben.

### *Behandlung der begleitenden chronisch entzündlichen Darmkrankheit*

Wenn neben der PSC gleichzeitig ein Morbus Crohn des Dünndarms vorliegt, so wird in der akuten Phase mit einem Cortison-Präparat (z. B. Prednisolon, Budesonid) behandelt. Ist die Krankheit in die Ruhephase (Remission) übergegangen, so wird das Präparat allmählich reduziert. Beschränkt sich der Morbus Crohn auf den Dickdarm, so wird eine Langzeitbehandlung mit Mesalazin durchgeführt (Tab. 15). Ob

Tabelle 14

### **Immunsuppressive Medikamente nach Lebertransplantation**

- Cortison-Präparate (z. B. Prednisolon oder Prednison)
- Ciclosporin A
- Tacrolimus
- Azathioprin
- Mycophenolat Mofetil
- Kombination aus den genannten Medikamenten

Tabelle 15

### **Behandlung der chronisch entzündlichen Darmkrankheiten bei PSC**

- Cortison-Präparate im akuten Schub und bei Dünndarmbefall
- Cortison-Präparate über 1 Jahr „ausschleichen“
- Mesalazin bei Dickdarmbefall
- Mesalazin als Dauertherapie mit reduzierter Dosis (Colitis ulcerosa)
- Kombination von beiden Medikamenten
- Lokale Behandlung mit Einläufen und Zäpfchen
- Operation

---

Die Behandlung muss mit viel Fingerspitzengefühl durchgeführt werden.

Mesalazin die Entwicklung neu aufflackernder Entzündungsschübe beim Morbus Crohn aber verhindert, ist unwahrscheinlich.

Wird die PSC von einer Colitis ulcerosa begleitet, was wesentlich häufiger ist, so erfolgt die Behandlung im akuten Schub genauso wie beim Morbus Crohn, aber in Verbindung mit Mesalazin. Die Dauerbehandlung zur Vermeidung eines neuen Entzündungsschubes (Rezidiv) wird erfolgreich mit Mesalazin durchgeführt.

Eine Operation ist beim Morbus Crohn nur bei schweren Komplikationen angezeigt. Da der Morbus Crohn nach einer Operation an einer anderen, bis dahin unbefallenen Stelle des Magen-Darm-Trakts erneut aufflackern kann, sollte man, falls möglich, mit operativen Eingriffen zurückhaltend sein, damit es nicht zur Entwicklung eines Kurzdarmes kommt.

Zwingen schwerwiegende Komplikationen zur Operation der Colitis ulcerosa, so stellt die totale Entfernung des Dickdarms (totale Kolektomie) eine Heilung der Krankheit dar. Natürlich versucht man diese große Operation zu vermeiden, was auch bei den meisten Patienten gelingt. Sowohl die medikamentöse als auch die operative Therapie haben offenbar keinen Einfluss auf die Gallenwegserkrankung.

Die Therapie muss der klinischen Situation des Patienten angepasst werden.

---

## **Ist die primär sklerosierende Cholangitis mit der primär biliären Zirrhose oder der chronischen Autoimmunhepatitis verwandt?**

Diese Frage lässt sich heute noch nicht beantworten. Zwar sind einige Fälle beschrieben worden, wo eine chronische Autoimmunhepatitis in eine PSC übergegangen ist, und andererseits gibt es Patienten, bei denen sich gleichzeitig neben einer primär biliären Zirrhose eine chronische Autoimmunhepatitis entwickelt hat. Daraus könnte man schließen, dass PSC, PBC und chronische Autoimmunhepatitis irgendwie verwandt sind. Da wir aber über diese Zusammenhänge heute noch viel zu wenig wissen, sollen sie hier nicht weiter erörtert werden.

### Zusammenfassung

- Die primär sklerosierende Cholangitis ist eine chronische entzündliche Autoimmunkrankheit der Leber.
- Sie führt zu einer bindegewebigen Ummauerung der kleinen und großen Gallengänge in- und außerhalb der Leber und allmählich zur Leberzirrhose.
- Sie befällt überwiegend Männer.
- Sie wird in 80–90 % der Fälle von einer chronisch entzündlichen Darmkrankheit begleitet (Colitis ulcerosa, Morbus Crohn).
- Ein Gallengangskarzinom entwickelt sich bei etwa 10 % der Patienten, weiterhin besteht das Risiko eines Dickdarm-, Bauchspeicheldrüsen- und Gallenblasenkrebses.
- Eine gesicherte medikamentöse Therapie der PSC gibt es zurzeit nicht. Zwar wurden mit einer niedrigen Dosis von Ursodeoxycholsäure (UDC) gewisse Erfolge beschrieben, doch reicht die Datenlage für eine generelle Empfehlung noch nicht aus. Eine höhere Dosis hat sogar zu unerwünschten Reaktionen geführt. Als einzige Maßnahme bleibt daher die endoskopische Erweiterung verengter Gallengänge.
- Wenn die endoskopische Therapie nicht mehr erfolgreich ist oder sich bedrohliche Komplikationen entwickeln könnten, wird eine Lebertransplantation erforderlich.
- Die Erfolgsraten der Lebertransplantation sind sehr gut.

---

## Als weitere Patientenbroschüren zu Leber- und Gallenwegserkrankungen sind u. a. kostenlos erhältlich:

- Was Sie über Gallenstein-Behandlung wissen sollten (Li82)  
*30 Seiten*
- Wegweiser für den Leberkranken mit Richtlinien zur Ernährung (F80)  
Ernährung und Ernährungstherapie bei Leberzirrhose und anderen chronischen Leberkrankheiten  
*74 Seiten*
- Patiententagebuch  
Lebererkrankungen (U83)  
Ratgeber für Patienten mit chronischen Lebererkrankungen  
*61 Seiten*
- Leberzellkrebs beim Leberkranken –  
Vorbeugung, Früherkennung und Behandlung (U84)  
*27 Seiten*
- Zink –  
Ein lebenswichtiges Spurenelement (Z80)  
*35 Seiten*

Bitte richten Sie Ihre Bestellung an:

FALK FOUNDATION e.V.



Leinenweberstr. 5  
79108 Freiburg  
Germany

Fax: 0761/1514-321

E-Mail: [literaturservice@falkfoundation.de](mailto:literaturservice@falkfoundation.de)

[www.falkfoundation.de](http://www.falkfoundation.de)

# Angebote der Deutschen Leberhilfe e.V.

Die Deutsche Leberhilfe e.V. hat eine bundesweite Aktiven-Gruppe für PBC-Patienten ins Leben gerufen. Nutzen Sie diese Gelegenheit zum Austausch mit anderen Betroffenen!

- Schicken Sie mir die Kontaktliste von PBC-Betroffenen, die an einem Austausch mit anderen Patienten interessiert sind.
- Ich möchte selber auf die Kontaktliste für PBC-Patienten gesetzt werden und bin damit einverstanden, wenn diese anderen Betroffenen mit PBC zugänglich gemacht wird. Ich weiß, dass meine Daten dem Datenschutz unterliegen und von der Deutschen Leberhilfe e.V. ausschließlich an andere Betroffene weitergegeben werden.

Weiterhin gibt die Deutsche Leberhilfe e.V. einen jährlichen Newsletter heraus, der kostenlos angefordert werden kann:

- Ja, ich möchte den kostenlosen PBC-Newsletter abonnieren.

---

Datum, Unterschrift

---

Name

---

Straße

---

Postleitzahl, Wohnort

---

Telefon

Fax

---

E-Mail

Bitte per Fax (02 21/2 82 99 81) oder per Brief senden an die Deutsche Leberhilfe e.V., Krieler Str. 100, 50935 Köln.











FALK FOUNDATION e.V.



Leinenweberstr. 5  
79108 Freiburg  
Germany

U82 9-10/2009/5.000 Konk